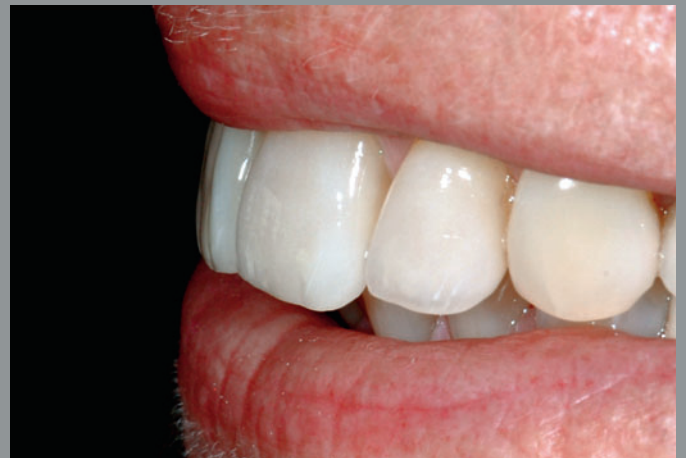
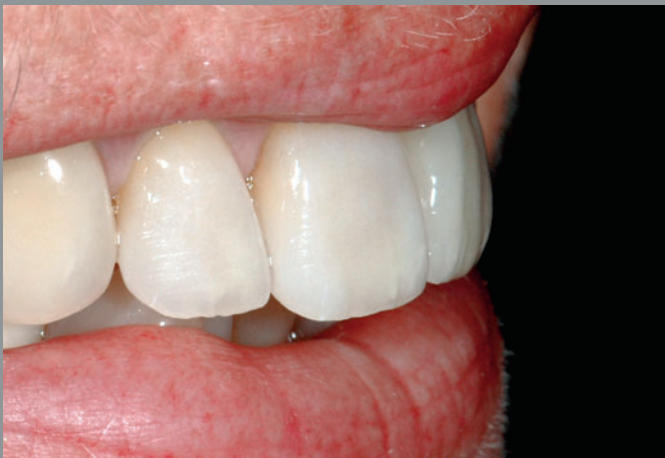
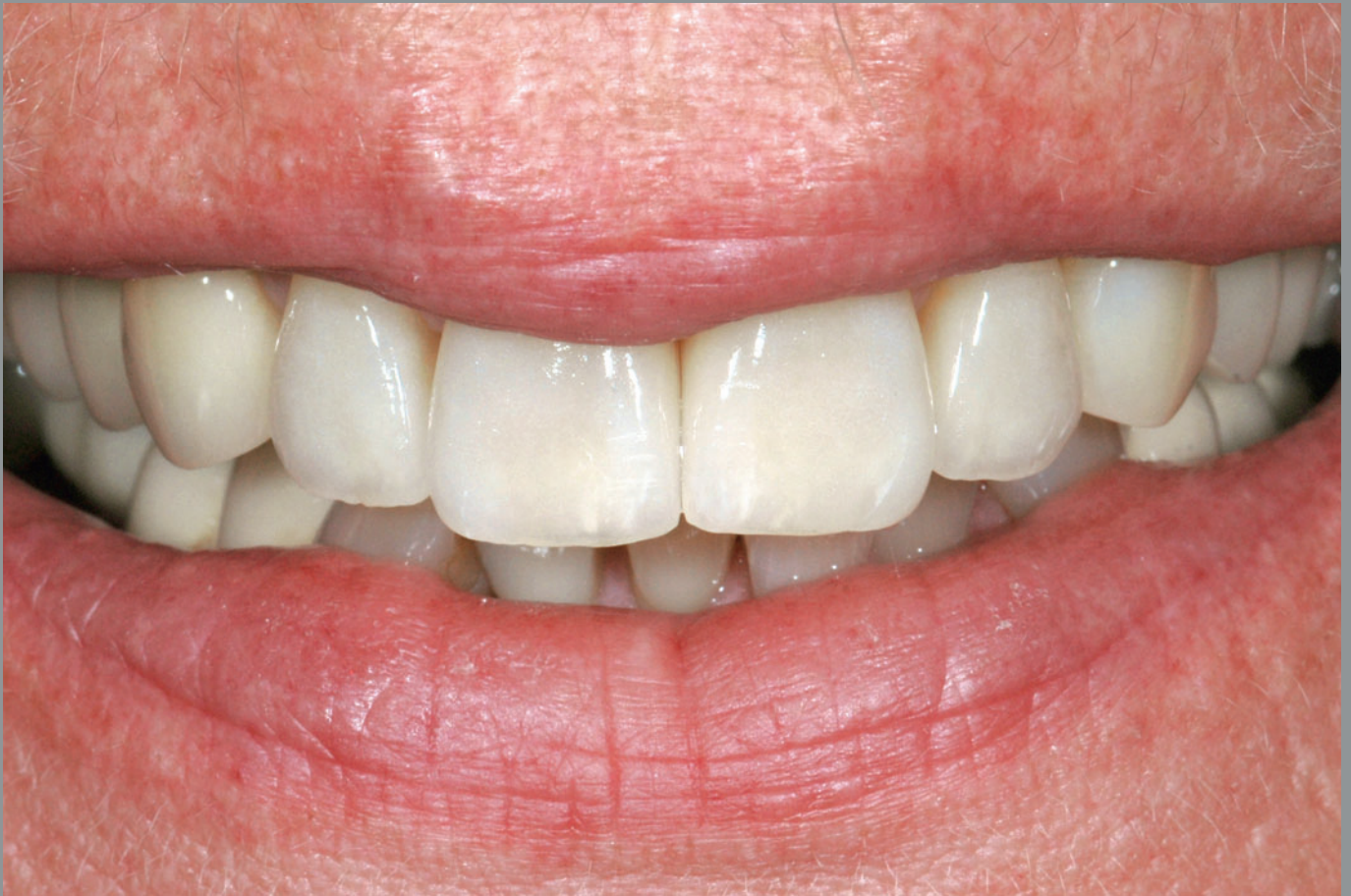Exzellente dentale Ästhetik




Patientin:
Wiederherstellung
der Frontzahnästhetik
und Funktion

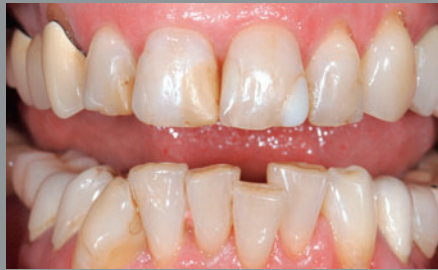
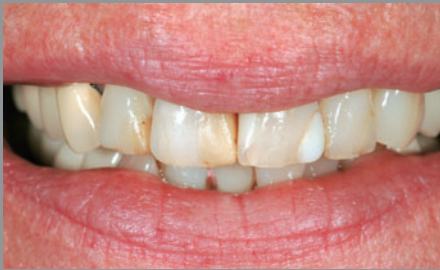
Behandler:
Dr. Christian Lex
Kressengartenstr. 2
90402 Nürnberg

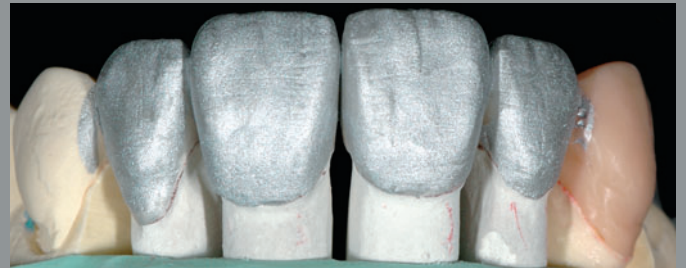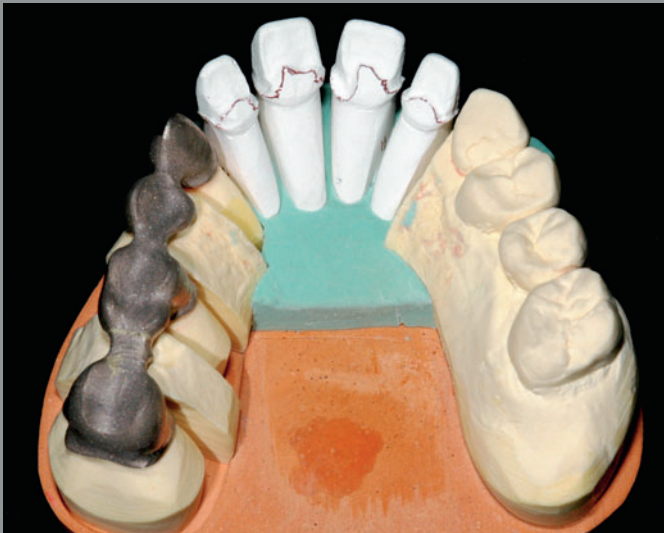
**Zahntechnische
Ausführung:**
Alexander Miranskij
Kressengartenstr. 2
90402 Nürnberg
E-Mail:
miranskij@gmx.de



Exzellente dentale Ästhetik



Problematik: Die Patientin kam mit dem Wunsch in die Praxis, die zahlreichen verfärbten Frontzahnfüllungen und die Brücke 13–17, die sie ästhetisch störte, auszutauschen.



Lösung: Nach der Präparation der Zähne 17 bis 22 wurden die Zähne 12 bis 22 mit Veneers (Creation CC, Willi Geller, Meiningen, Österreich) auf feuerfesten Stümpfen versorgt. Die Brücke 13–17 VMK wurde mit Creation CC verblendet (Keramikstufe an 13).

